

La Arteria Cística en 100 casos de Colectomía Laparoscópica: una Variación Anatómica que se mantiene.

The Cystic Artery in 100 cases of Laparoscopic Cholecystectomy: an Anatomical Variation that is maintained.

Rafael Coello Cuntó ^{a, b}, Rafael Coello Salguero ^c, Mayte Moreira Vinueza ^d, Jodie Gaibor Fuentes ^e, Cindy Lara Morales ^f, Jimmy Arias Crespo ^g, José Veliz Ortega, Víctor Franco Hidalgo ^h.

- a) Doctor en Ciencias Morfológicas, Universidad de Guayaquil. - <https://orcid.org/0000-0002-0818-6706>
- b) Esp. Hospital Instituto Ecuatoriano de Seguridad Social (IESS). <https://orcid.org/0000-0003-1038-9710>
- c) Esp. Gineco Obstetricia, Hospital TMC IESS-Guayaquil. <https://orcid.org/0000-0002-0108-3069>
- d) Hospital General Monte Sinaí. <https://orcid.org/0000-0003-0324-1419>
- e) Centro Urológico UROCORP. <https://orcid.org/0009-0003-1181-6996>
- f) Universidad Politécnica Salesiana. <https://orcid.org/0000-0001-6346-4951>
- g) Centro de Salud Puna. <https://orcid.org/0000-0003-2937-5589>
- h) Med. Primer Nivel de atención. IESS. <https://orcid.org/0000-0003-0215-0881>

RESUMEN

La colectomía laparoscópica (CL) es el tratamiento de elección de la coledoclitiasis; una de sus ventajas es su baja morbilidad; sin embargo, no está exenta de complicaciones que pueden ser diversas. La identificación y ligadura de la arteria cística (AC) es un paso obligatorio de una CL; la hemorragia por lesión inadvertida de la arteria cística provoca morbilidad atribuida a la dificultad de identificarla; el reconocimiento y la valoración de las variaciones de la AC y los ductos biliares pueden minimizar las

eventuales complicaciones. La imagen laparoscópica es diferente en cada persona pudiendo prestar cierta confusión en especial cuando un cirujano inicia su entrenamiento. En el Hospital Teodoro Maldonado Carbo del IESS se evaluaron 100 colectomías laparoscópicas desde enero hasta mayo 2024 intervenidos por coledoclitiasis, atendidos por el mismo equipo quirúrgico, utilizando una norma de observación y disección; se consideró en la historia clínica, el antecedente de los episodios de dolor preoperatorio en HD. Con el propósito de establecer pautas anatómicas de ubicación de la arteria cística y su relación con el ducto cístico, se examinaron las imágenes en 0° y se desestimó los casos con presencia de arteria cística accesoria. Se estableció un patrón de comportamiento de la arteria cística en relación al ducto cístico, tomando en cuenta la historia clínica especialmente el dolor preoperatorio para considerarlo como factor predictivo con el fin de optimizar la colectomía laparoscópica en coledoclitiasis.

Palabras clave: arteria cística (AC), ducto cístico (DC), anatomía laparoscópica, vesícula biliar (VB), colectomía laparoscópica (CL) trígono cistohepático (TCH), Instituto Ecuatoriano de Seguridad Social (IESS).

SUMMARY

Laparoscopic cholecystectomy (LC) is the treatment of choice for cholelithiasis; one of its advantages is its low morbidity; However, it is not free of complications that can be diverse. Identification and ligation of the cystic artery (CA) is a mandatory step of a LC; hemorrhage due to inadvertent injury to the cystic artery causes morbidity attributed to the difficulty of identifying it; Recognition and assessment of variations in the AC and bile ducts can minimize eventual complications. The laparoscopic image is different for each person and can cause some confusion, especially when a surgeon begins his training. At the Teodoro Maldonado Carbo Hospital of the IESS, 100 laparoscopic cholecystectomies were evaluated from January to May 2024 operated on for cholelithiasis, attended by the same surgical team, using a standard of observation and dissection; The history of preoperative pain episodes in HD was considered in the clinical history. In order to establish anatomical guidelines for the location of the cystic artery and its relationship with the cystic duct, the images were examined at 0° and cases with the presence of an accessory cystic artery were discarded. A pattern of behavior of the cystic artery in relation to the cystic duct was established, taking into account the clinical history, especially preoperative pain, to consider it as a predictive factor in order to optimize laparoscopic cholecystectomy in cholelithiasis.

Keywords: cystic artery (CA), laparoscopic anatomy, cystic duct (CD), gallbladder (VB)

INTRODUCCIÓN

La colecistectomía es el tratamiento de elección para la colelitiasis^{1,5,7,8,10}; desde Mouret (1987) y Reddick (1989) la colecistectomía laparoscópica (CL) ha demostrado mayores beneficios que el procedimiento abierto en especial por la escasa manipulación de los tejidos, la pronta recuperación, la posibilidad de mayor campo visual y sin dudas la ha superado estéticamente^{1,2,10}; aproximadamente se realizaron 15.000 procedimientos en Holanda

en el 2005⁸ y actualmente en los Estados Unidos se realizan cerca de 750.000 CL al año.

Uno de los aspectos a considerar en el presente trabajo es la identificación y definición del trígono cistohepático que tiene a la arteria cística como límite, tal como lo describió en su trabajo original Jean Francois Calot (“De la colecistectomiae”, 1890)^{3,11}; lo que contradice con la interpretación actual de muchos autores quienes lo refieren al triángulo hepatobiliar (Rocko, 1981)^{4,5} que tiene como límite superior a la superficie inferior del hígado e incluye en su área a la arteria cística^{4,5,11}. El cambio convencional de estos límites deben ser establecidos definitivamente en aras de mejorar la comunicación para armonizar toda descripción anatómica en el campo laparoscópico.

Es indiscutible la gran cantidad de variaciones que se presentan en la anatomía de la región hepatobiliar, la que se ha descrito ampliamente en los textos clásicos (Sapey, 1874, Testut, 1884; Le Double, 1897) y en todas las publicaciones posteriores hasta la fecha^{3,5,10}, adicionalmente se refieren siempre a las dificultades que ofrecen estas variaciones en cirugía laparoscópica^{2, 3,5-7,10}.

La identificación de los elementos del TCH y en especial de la AC se convierten en el paso crucial antes de retirar la vesícula biliar, como lo han establecido los protocolos existentes⁸; como se ha descrito, la experiencia del cirujano y el conocimiento de los factores de riesgos son importantes para disminuir la morbilidad del procedimiento y muchas de estas dificultades podrían ser predecibles^{4,5,6}. Reportes demuestran que la identificación dificultosa de la AC y la vía biliar son motivos de conversión y/o lesiones vasculares o ductales^{2,5,7} aspectos que rodean al procedimiento como riesgos permanentemente, en ocasiones desventajosamente con comorbilidad importante.

A pesar de los avances en el sistema visual y cuidados técnicos, aún se presentan complicaciones inherentes a la lesión inadvertida de la AC probablemente por el desconocimiento de la anatomía laparoscópica de la arteria. El sangrado operatorio por lesión de la AC se ha reportado

como un factor de conversión¹⁰ (0 - 1.9%)⁴ (4%)^{1,7} y su mortalidad es de 0,02%⁴. Como es obvio, la visión del TCH en la modalidad abierta es diferente a la anatomía laparoscópica, por esta razón la ubicación de la AC es un aspecto que se debe tomar en cuenta para una segura CL^{2,3,5}; muchos reportes existen sobre el tema, pero son escasos los relacionados de manera específica a la anatomía laparoscópica de la AC¹⁰ y pocos autores lo han establecido como trascendente (Balija, 2001) y (Ignjatovic, 2006).

En esta serie se destaca la importancia de la relación entre los episodios de dolor con la posición de la AC y su relación con el DC, estableciendo un eventual factor predictor útil^{2,9} y básico para el cirujano laparoscopista; se pretende con esta información anticipar las diversas posturas que la AC adoptaría durante la CL.

Se propone establecer un patrón anatómo-laparoscópico de la AC que facilite su identificación y ligadura eficaz durante la colecistectomía en paciente con coledocistitis o colecistitis crónica litiásica.

MATERIAL Y MÉTODO

Se estudiaron 100 pacientes (34 hombres y 66 mujeres adultos) con un rango de edad de 30 a 56 años durante el periodo de enero a mayo del 2024. Los criterios de inclusión fueron:

- a) haber presentado hasta tres episodios de dolor tipo cólico
- b) no haber tenido cirugías previas en la parte alta del abdomen y se excluyeron quienes no tenían estos antecedentes.

Todos los pacientes son afiliados al Instituto Ecuatoriano de Seguridad Social (IESS) con diagnóstico clínico y ecsonográfico de coledocistitis y fueron sometidos quirúrgicamente por medio CL programada realizada en el Servicio de Cirugía General del Hospital Teodoro Maldonado Carbo del IESS por el mismo equipo quirúrgico y con el concurso de médicos residentes de postgrado de cirugía general.

Además de cumplir con los pasos aceptados para el procedimiento, se estableció una norma de observación y de disección que incluía:

- 1) Descompresión gástrica y vesical previo a la observación
- 2) Inclinación de 30 grados de la mesa quirúrgica usando la posición de Trendelenburg para el deslizamiento del omento mayor hacia la pelvis
- 3) Uso de laparoscopio *stryker* de 10 mm con lente de 0°
- 4) Todas las cirugías fueron programadas y las impresiones fotográficas fueron tomadas directamente del monitor
- 5) Instalación de los trocares siguiendo el protocolo habitual: a) Trocar de 10mm en puerto umbilical que fue utilizado para hacer las observaciones; b) Trócar de 5mm en línea axilar anterior derecha a nivel del ombligo, este canal de trabajo sirvió para dirigir el fondo vesicular hacia lateral y superior; c) Trócar de 5mm en hipocondrio derecho en línea medioclavicular para desplazar levemente el infundíbulo vesicular hacia lateral para apreciar el omento menor y los elementos que contiene. Se observó la disposición de la AC con relación al DC, clasificándola como preductal, pareductal o convergente; el nódulo cístico se lo tabuló cuando fue visible y las arterias císticas accesorias se identificaron posterior a la disección del omento menor, los antecedentes de la frecuencia de dolor fueron tomados del expediente digital.

RESULTADOS

Se definió patrones de comportamiento (I preductal, II pareductal y III convergente) los resultados fueron: 56% de patrón III, 28% de disposición con patrón II y 16 % con patrón I; la arteria cística adicional se presentó en 14 casos (28%): 6 en patrón I, 4 en patrón II y 4 en patrón III; el linfonodo se encontró en 16 casos (32%): 7 en patrón I, 5 en patrón II y 4 en patrón III. De los pacientes examinados hubo 33 mujeres (66%) y 17 hombres (34%); los resultados por edad fueron en el grupo de mujeres: 30 a 39 años, 16 casos (48,4), de 40 a 49 años, 11 casos (33,3%) y del grupo de 50 a 59 años, 6 casos (18,1%).

Tabla I. Distribución por edad y sexo de pacientes sometidos a colecistectomía laparoscópica (Hospital TMC IESS).

Años	Mujeres		Hombres		Total	
	N.	%	N.	%	N.	%
30-39	16	48,4	4	23,5	20	40
40-49	11	33,3	7	41,1	18	36
50-59	6	18,1	6	35,2	12	24
Total	33	66	17	34	100	

Se definió la presencia de la arteria cística en relación al conducto cístico como: a) Preductal a las arterias ubicadas por delante, (fig. 1); b) Paraductal, a las arterias ubicadas paralela y medial, (fig. 2); c) Convergente, aquellas que se dirigían hacia el cuello vesicular, (fig. 3); también se consideró la presencia de nódulo(s) linfático(s) visible(s) en la proximidad de la llegada de la arteria cística a la vesícula, así como la presencia de una arteria cística adicional cuya procedencia no fue identificada y finalmente se relacionó los antecedentes de dolor tipo vesicular tomados de las historias clínicas y de las fichas clínicas electrónicas (tabla II y III)

Tabla II. Disposición de la arteria cística con relación al conducto cístico en tres patrones: preductal (I) paraductal (II) y convergente (III); se adjunta la presencia de nodo linfático vesicular, presencia de arteria cística accesoria y los antecedentes de dolor cólico.

	Preductal(I)		Paraductal(II)		Convergente(III)		Total	
	N	(%)	N	(%)	N	(%)	N	(%)
Frecuencia	8	(16)	14	(28)	28	(56)	50	
Nodo linfático	7	(14)	5	(10)	4	(8)	16	(23%)
Arteria cística accesoria	6	(12)	4	(8)	4	(8)	14	(28%)
Dolor cólico	3	(6)	2	(4)	1	(2)	20	(40)

Tabla III. Guía anatómo-laparoscópica del comportamiento de la arteria cística.

Patrón I	Preductal con 3 episodios de d.	(87.5%)	a.c.a. (75%)
Patrón II	Paraductal con 2 episodios de d.	(35.7%)	a.c.a. (28.1%)
Patrón III	Convergente con 1 episodio de d.	(14.2%)	a.c.a. (14.2%)

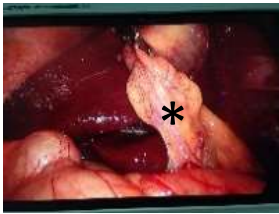


Figura 1: Arteria cística en posición preductal.

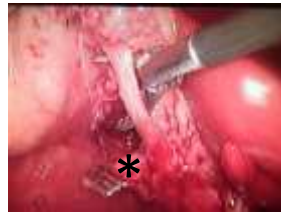


Figura 2: Arteria cística en posición preductal ligada.

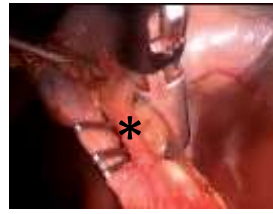

Figura 3: Arteria cística en posición paraductal.

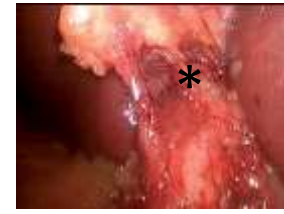

Figura 4: Arteria cística en posición convergente.

DISCUSIÓN

La colelitiasis es la enfermedad quirúrgica más frecuente en el mundo; en USA se reporta de 10 a 27% de la población (Bashin, 2004). La CL es el tratamiento de la colelitiasis (Torres *et al*, 2009) La anatomía de la AC entre la CL y la colecistectomía abierta es diferente (Ding, Y.M., *et al.*, 2007). La identificación de la AC se sustenta en clasificaciones de distintos autores (ATA, A.H., 1991) (Ding, Y.M., *et al.*, 2007) (Suzuki, M., 2000) (Sugita, R., *et al.*, 2008).

La CL se ha convertido en un procedimiento relativamente seguro y presenta muchas ventajas frente al procedimiento abierto. Las variaciones anatómicas en el TCH son frecuentes en aproximadamente 20-50% (Ding, Y.M., *et al.*, 2007) (Jablonska, B., 2008).

El conocimiento de las variaciones en la anatomía arterial y ductal en relación con el TCH son decisivas durante la colecistectomía abierta o laparoscópica (Dandekar & Dandekar, 2016) deben atenderse las variaciones de la AC debido al aumento de las intervenciones quirúrgicas del sistema biliar extrahepático (Ahmed & Sylvia, 2015) al haberse relacionado las posibles complicaciones de la CL con la búsqueda, disección, corte y ligadura de la AC (Dandekar & Dandekar, 2016) las variaciones anatómicas del TCH provocan su distorsión e inducen a errores involuntarios (Andall, R.G., *et al.*, 2016) y malas interpretaciones.

CONCLUSIÓN

En esta serie se destaca la importancia de los episodios de dolor con la posición de la AC y su relación con el DC, estableciendo un eventual factor predictor útil^{2,9} y básico para el cirujano laparoscopista, anticipando las diversas posturas que la AC adopta.

Los antecedentes inflamatorios cambian notablemente el comportamiento anatómico de la AC con relación al ducto homónimo, probablemente deberá relacionarse en próximas revisiones con la disposición del DC para confirmarlo.

Para armonizar con la literatura, se requiere de nueva terminología anatómica laparoscópica especialmente para redefinir el TCH y los términos de preductal, paraductal y convergente que ayudan a simplificar el proceso de aprendizaje; esta disposición sirve para optimizar un paso crucial de la AL.

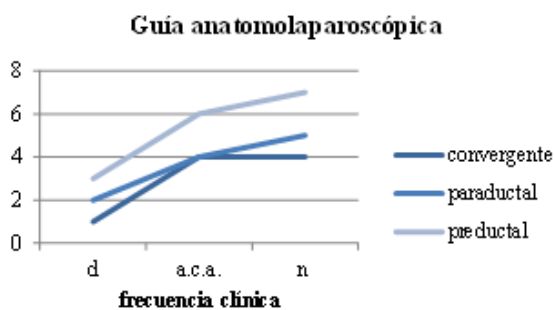


Fig. I: se muestra la disposición de la arteria cística con un frecuencia de dolor (d) de arteria cística accesoria (a.c.a.) y mayor presencia de nódulo linfático (n) con la tendencia en posición preductal.

La AC se encontró en el TCH en un 56% en la que denominamos posición convergente y en un 28% en posición paraductal, pero en un 16% se presentó sobre el DC. El 16% presentó un linfonodo satélite a la arteria y permitió identificarla mejor. En el 8% se encontró una AC accesoria.

Las venas, ubicadas habitualmente detrás de la región son poco significativas, es innegable que todos los pacientes tienen estructuras de forma diferente en su ubicación sin incidir en la temática del actual estudio.

La identificación de la AC y su posición ha permitido diseñar una propuesta de guía anatómico-laparoscópica útil para el cirujano laparoscopista que interviene en esta región lo que puede ser utilizada para optimizar los tiempos quirúrgicos para evitar las dificultades de identificación y eventuales complicaciones, especialmente hemorrágicas.

REFERENCIAS BIBLIOGRÁFICAS

- 1.- Predicting difficulties during laparoscopic cholecystectomy by preoperative ultrasound Sharma SK1, Thapa PB, Pandey A, Kayastha B, Poudyal S, Uprety K, Ranjit S Professor, Department of Surgery, Lecturer, Department of Surgery, Lecturer, Department of Radio diagnosis, Medical Officers, Department of Surgery. Kathmandu University Medical Journal), Vol. 5, No. 1, Issue 17, 8-11. 2007.
- 2.- Pre-operative prediction of difficult laparoscopic cholecystectomy using clinical and ultrasonographic parameters Jagdish Nachnani, Avinash Supe Department of Surgical Gastroenterology, Seth G S Medical College and K E M Hospital, Mumbai 400 012 Indian Journal of Gastroenterology 2005. Vol 24 January - February.
3. - Clinicoanatomical Study of Blood Supply of Extrahepatic Biliary Ductal System Sachin Patil, Kumkum Rana, Smita Kakar and A K Mittal British Biomedical Bulletin, 2014.
- 4.- New classification of the anatomic variations of cystic artery during laparoscopic cholecystectomy You-Ming Ding, Bin Wang, Wei-Xing Wang, Ping Wang, Ji-Shen Yan, *World J Gastroenterol* November 14; 13(42): 5629-5634 www.wjgnet.com *World Journal of Gastroenterology* ISSN 1007-93272007
- 5.- Vascular and Gallbladder Variations in Laparoscopic Cholecystectomy, Mohammed Ubaid Hamza, Akram Abood Jaffar ,Hassan Ahmed Hassan, Zainab Mohammed Jasim, *Medical Journal of Babylon* -Volume 5 No. 2008
- 6.- Intraoperative difficulties in laparoscopic cholecystectomy S.K. Sahu , A. Agrawal, P.K. Sachan, *Jurnalul de Chirurgie (Iași)*, , Vol. 9, Nr. 2. 2013
7. - Laparoscopic Cholecystectomy: An Experience of 200 Cases Sanjay K. Bhasin, J.G. Langer, *JK Science*, Vol. 6 No. 2, April-June 2004.
- 8.- Evaluation of protocol uniformity concerning laparoscopic cholecystectomy in the Netherlands Wauben LSG, Goossens RHM, van Eijk DJ, Lange JF. (). *World Journal of Surgery* 32:613-620. 2008
- 9.- Laparoscopic Management of Difficult Cholecystectomy Mushtaq Chalkoo, Shahnawaz Ahangar, Ab Hamid Wani, Asim Laharwal, Umar Younus, Faud Sadiq Baqal and Sikender Iqbal *Department of Surgery, Government Medical College Srinagar, Kashmir, India. Advances in Laparoscopic Surgery.*
- 10.- The course of the cystic artery during laparoscopic cholecystectomy K. Torres, A. Chrościcki, A. Golonka1, A. Torres, G. Staśkiewicz, R. Palczak, J.M. Ceja-Sanchez, M. Ceccaroni, A. Drop. *Folia Morphol.* Vol. 68, No. 3, pp. 140-143.
- 11.- Aspectos históricos de la anatomía quirúrgica de las vías biliares y la colecistectomía. Dr. Lorenzo de la Garza-Villaseñor, artículo de revisión, *Rev. Gastroenterol Mex*, Vol. 66, Núm. 4, 2001.